# Collagenous spherulosisを認めた乳腺疾患の1例

〇折田彩香[1)]、原田康治[1)] 、下野原壮[1)]、
河野公成[1)]、猪山賢一[2)]

水俣市立総合医療センター　検査科[1)]
熊本総合病院　病理診断科[2)]



# Collagenous spherulosis（CS）とは

- 乳管上皮細胞や筋上皮細胞の増殖に伴い、
  腺房内や乳管内に形成される篩状構造を呈する病変

- 偶発的に発見されることが多い

- この病変に遭遇する頻度は
  摘出標本では1%、
  細胞診では0.2%以下と報告されている

症例

患者：30代　女性

主訴：乳腺腫瘤

現病歴：10年前から両側乳腺腫瘤の診断にて
経過観察中。2021年11月乳癌検診の為、
当院を受診。

# 乳腺エコー

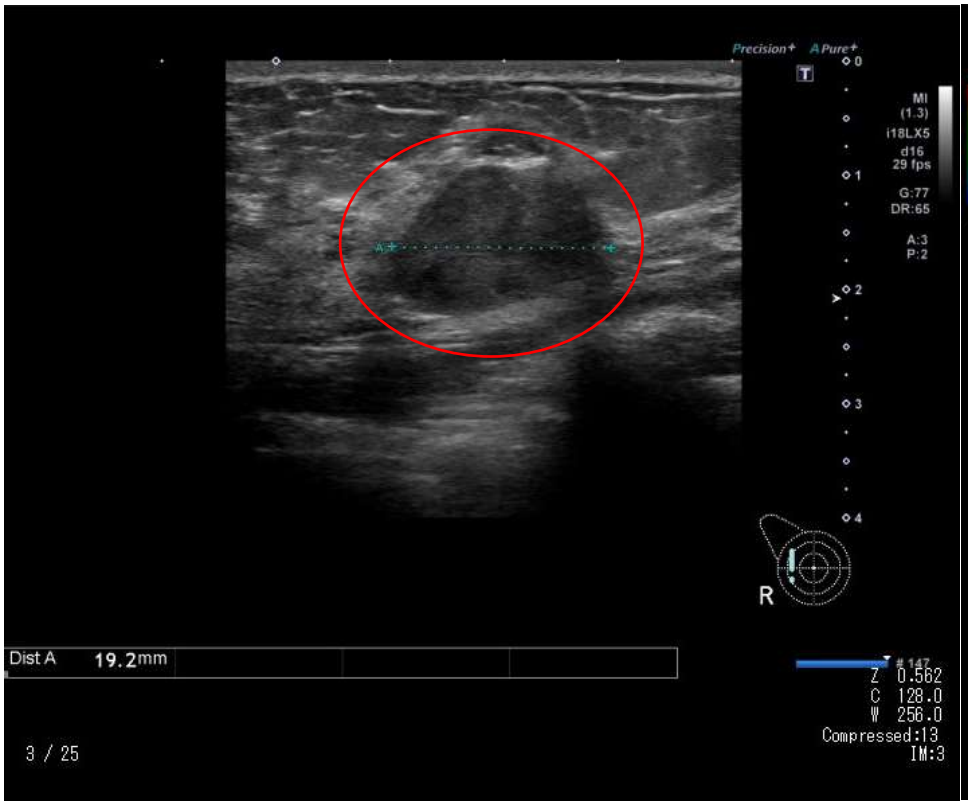


右CD領域
年に1回フォロー中の乳腺腫瘤
19×13mm
境界明瞭･平滑な低エコー腫瘤
前回とサイズ変化なし

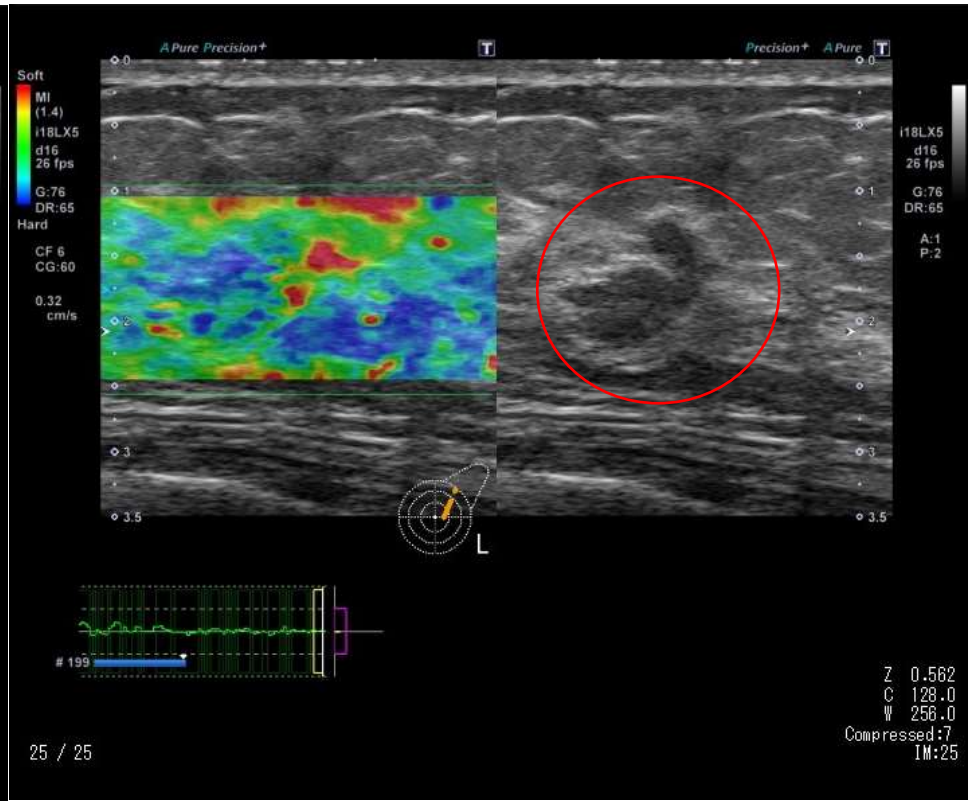


左C領域
限局的低エコー域12×11mm
他よりやや目立っている

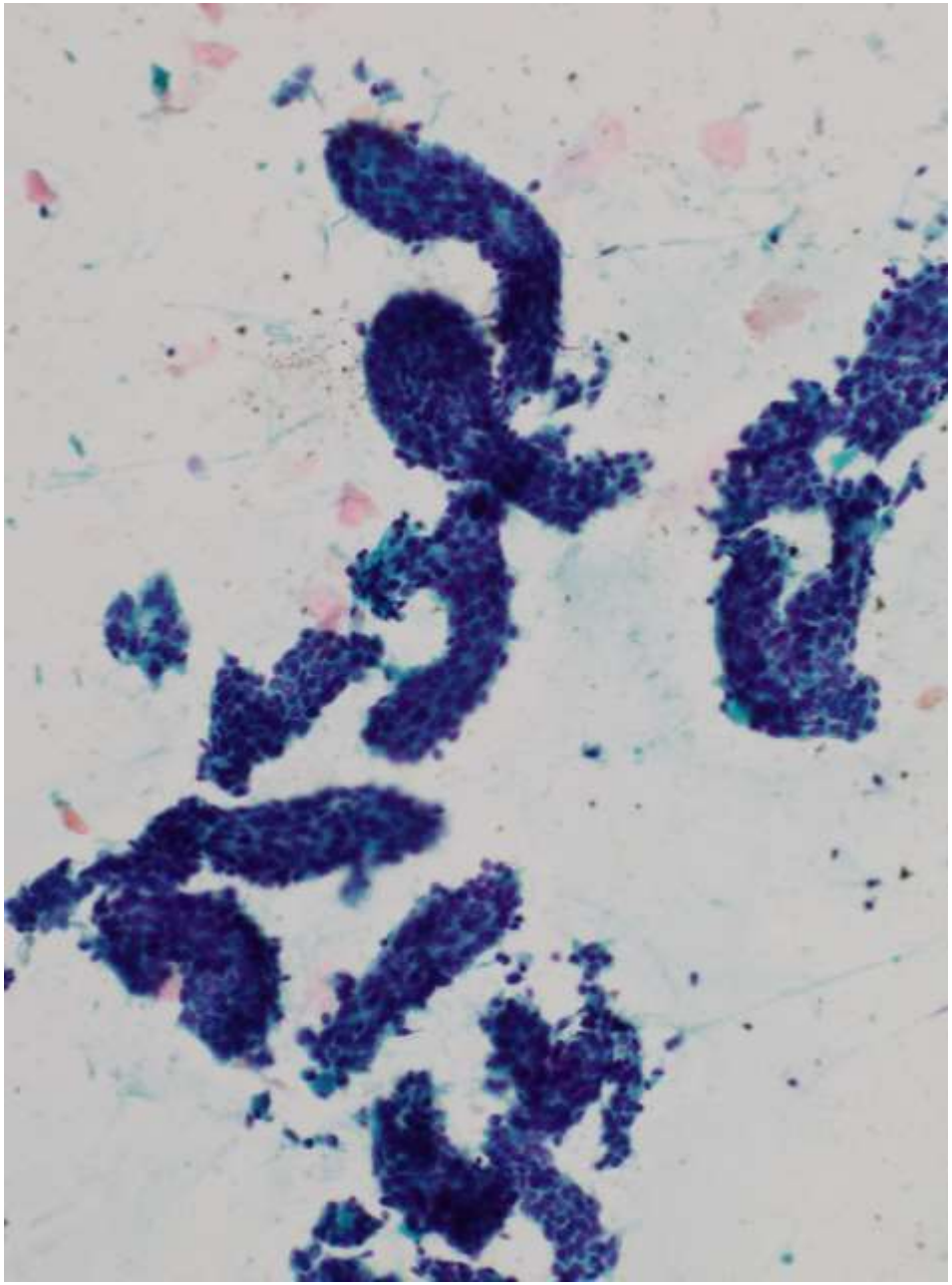

Papanicolaou染色 ×10

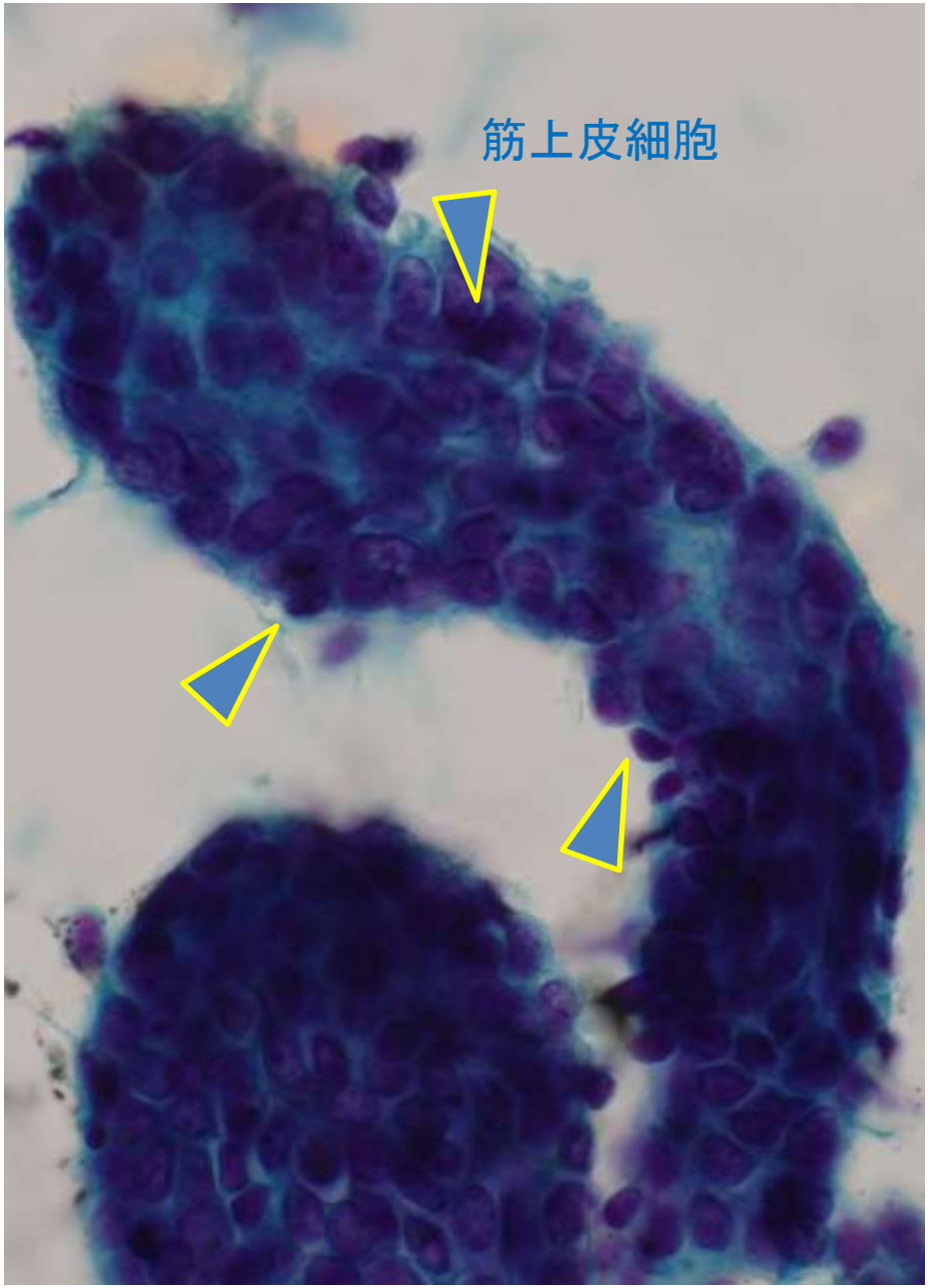


Papanicolaou染色 ×40

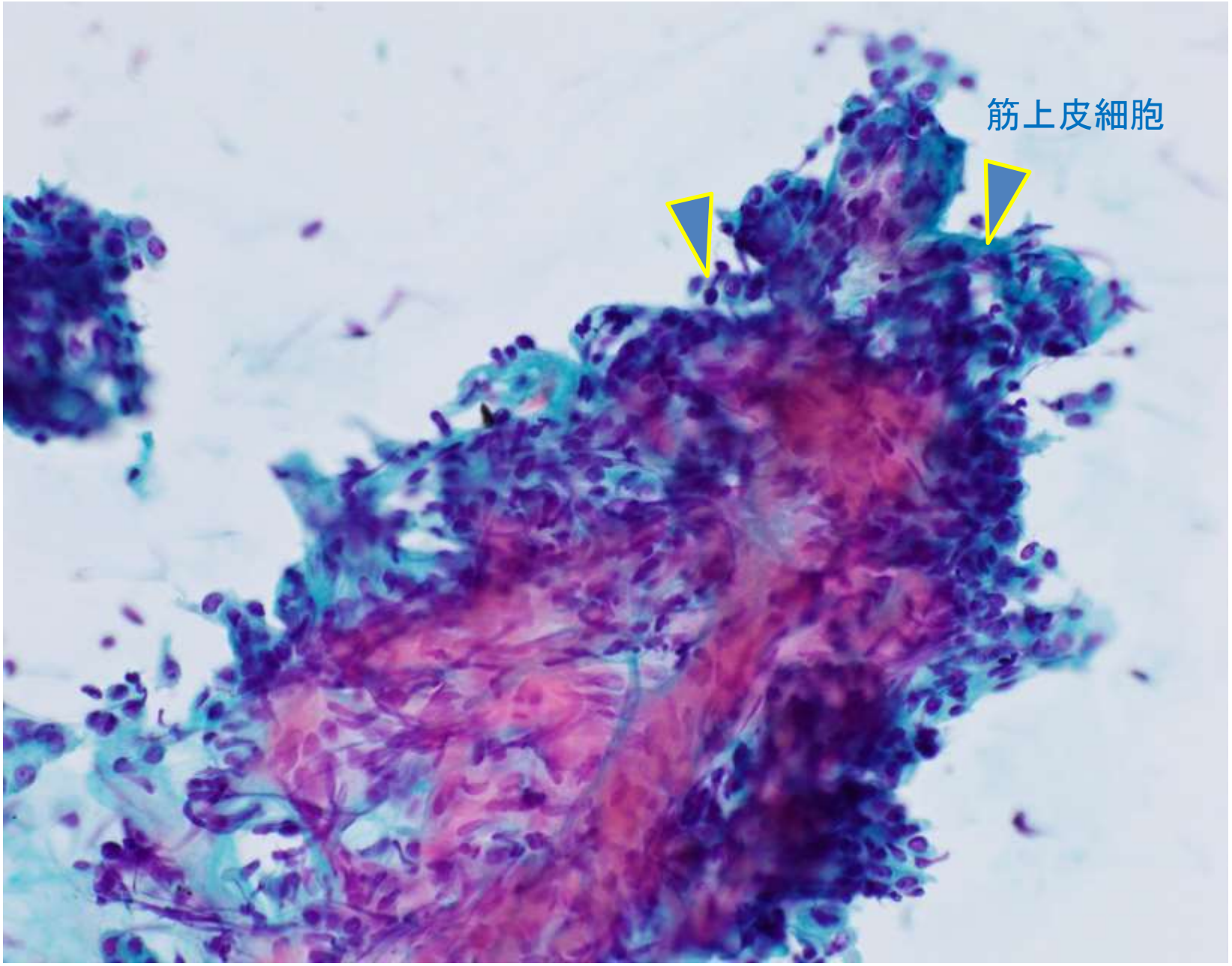


Papanicolaou染色 ×20

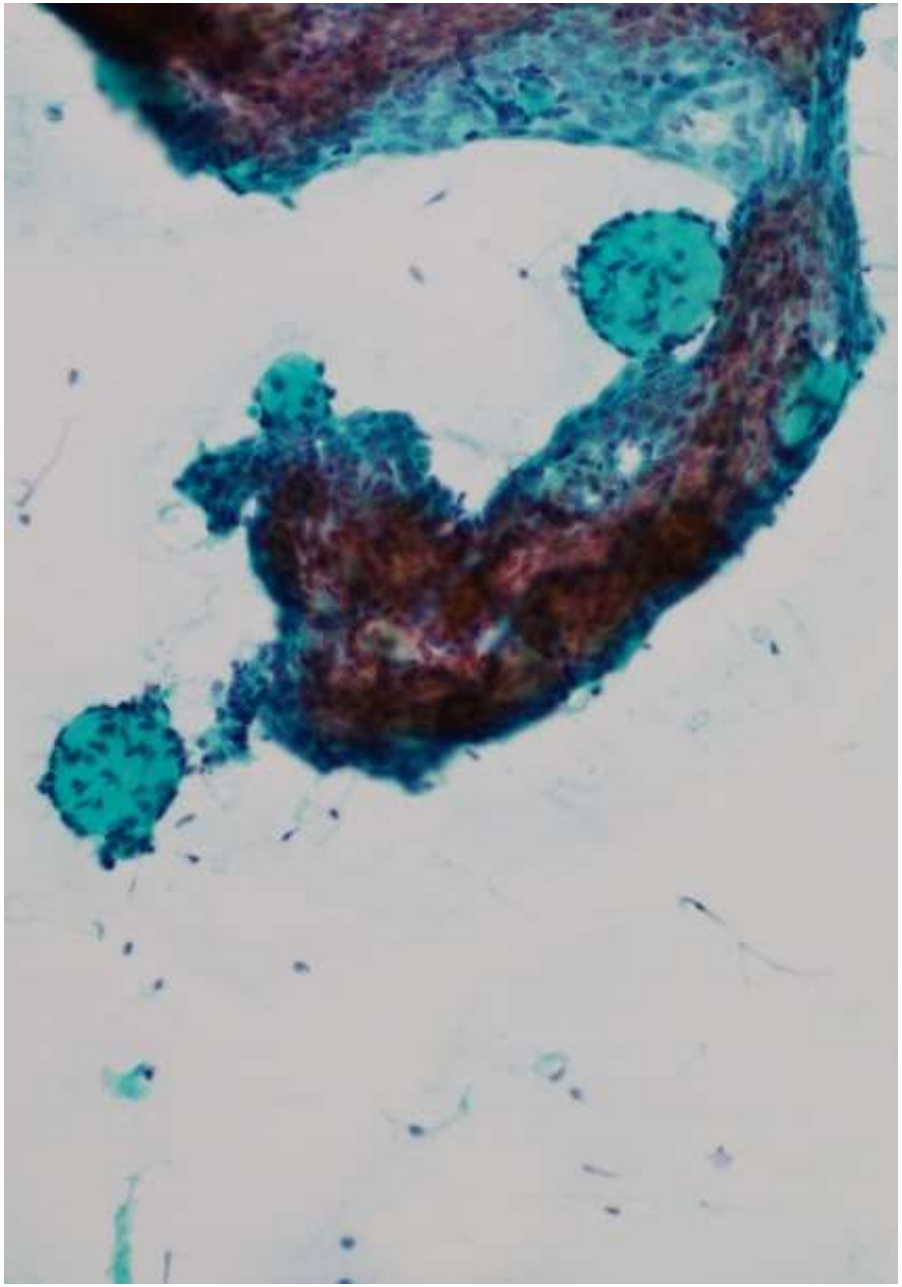

Papanicolaou染色×10

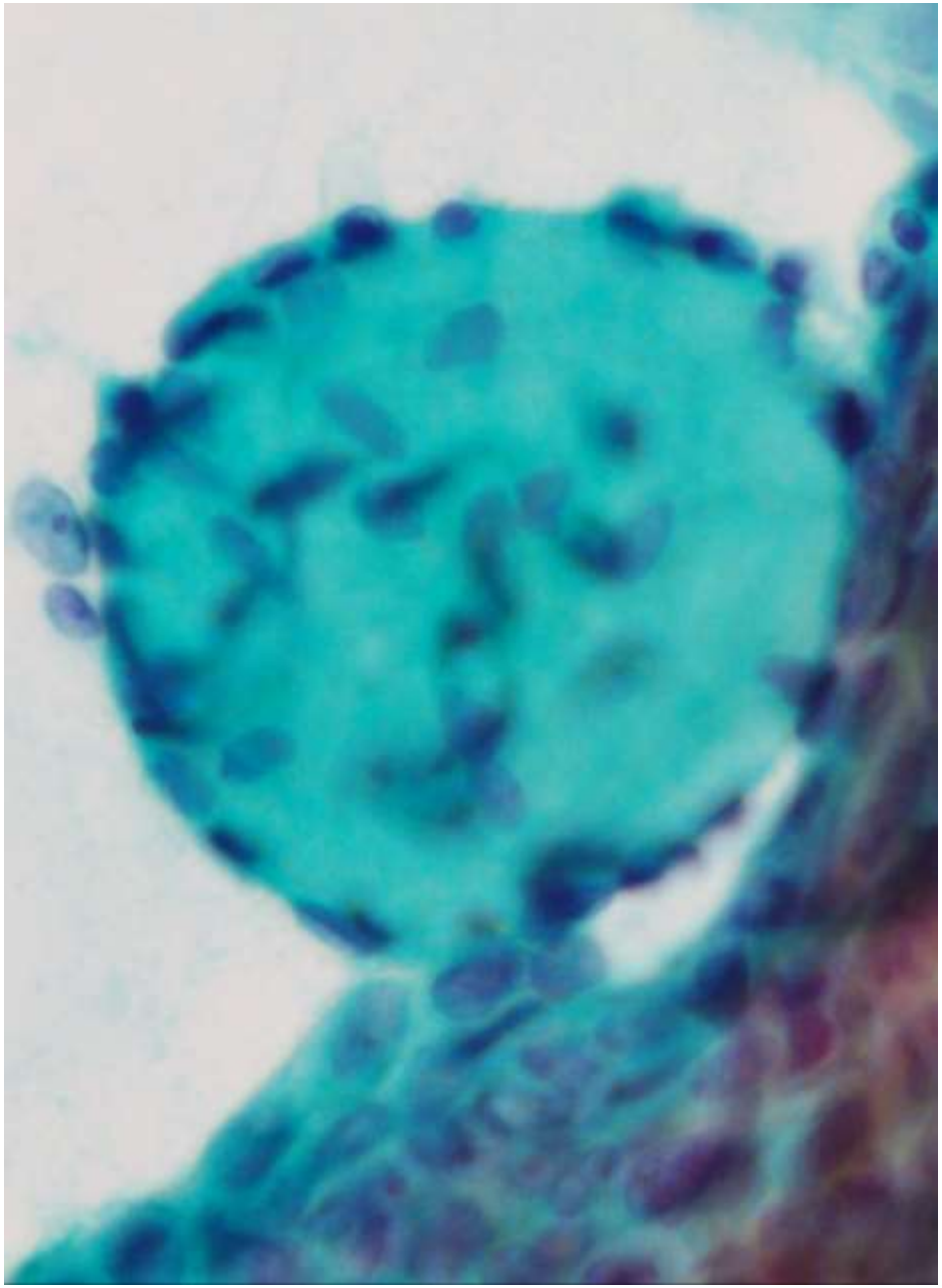

Papanicolaou染色×40

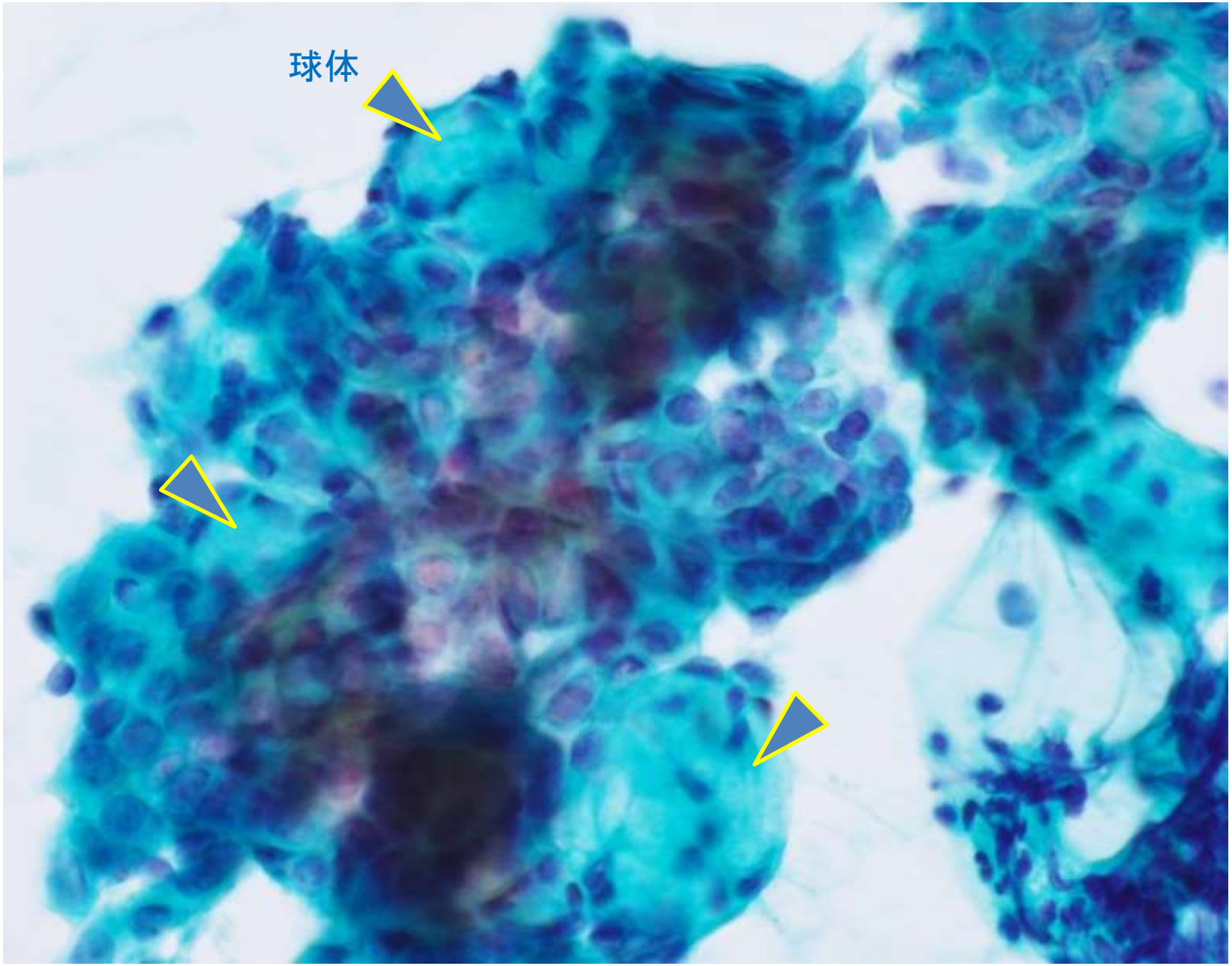


Papanicolaou染色 ×40

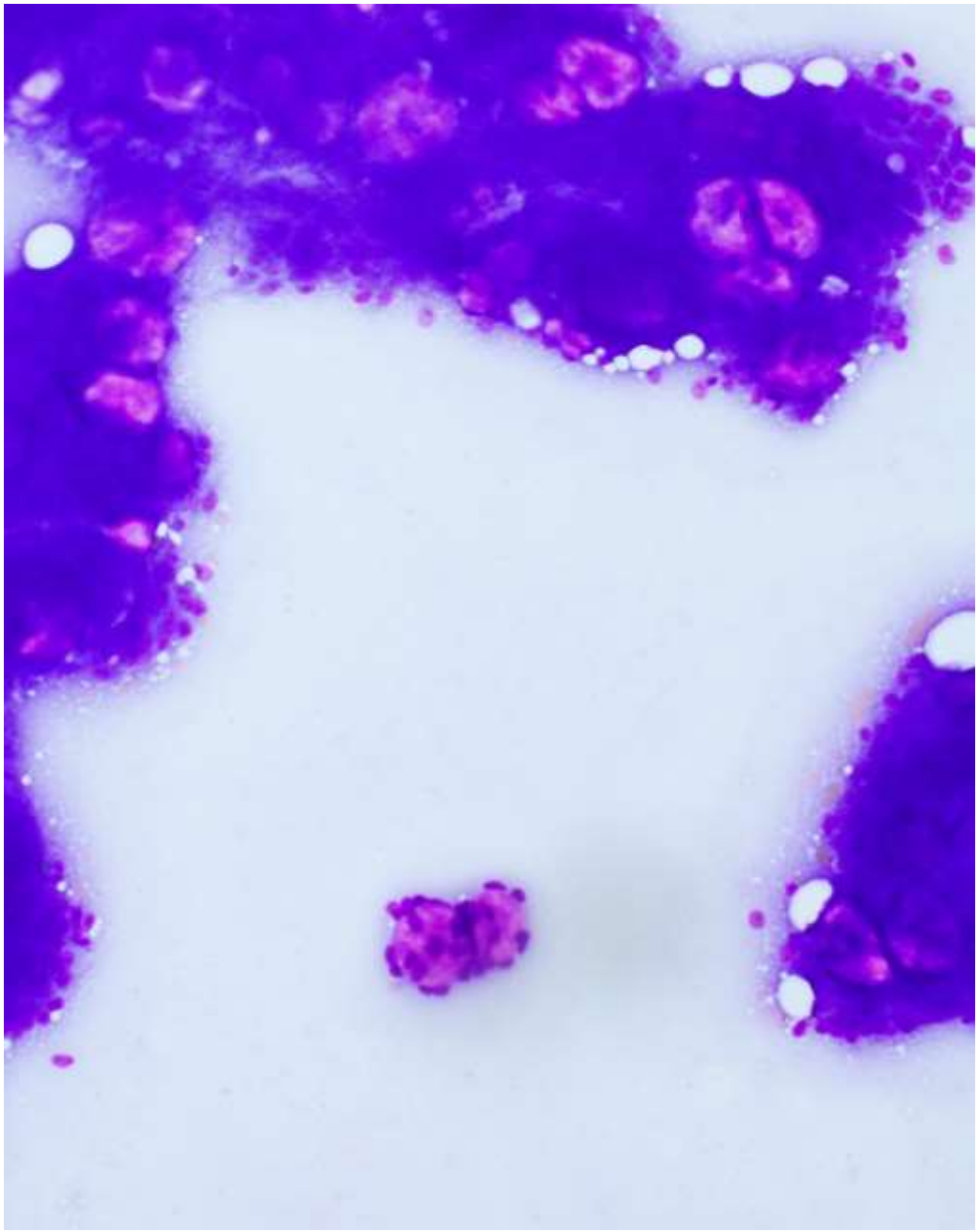

ギムザ染色×10



ギムザ染色×40

# 細胞転写による特殊染色

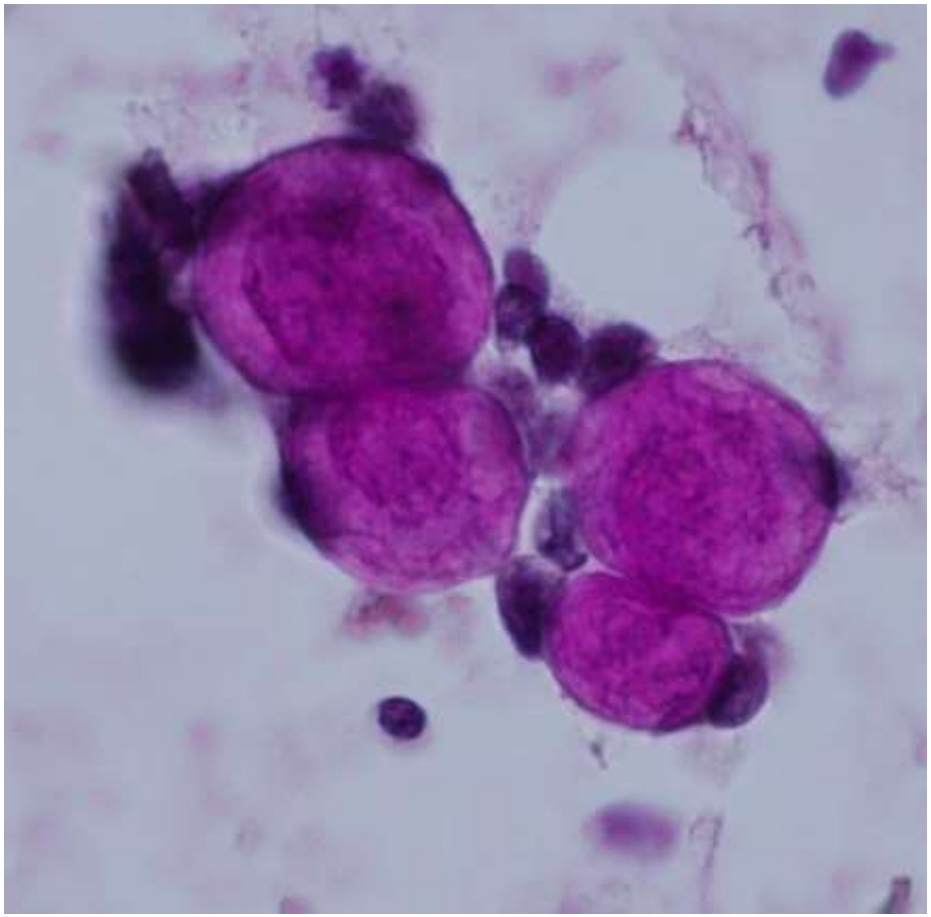

PAS反応　強陽性

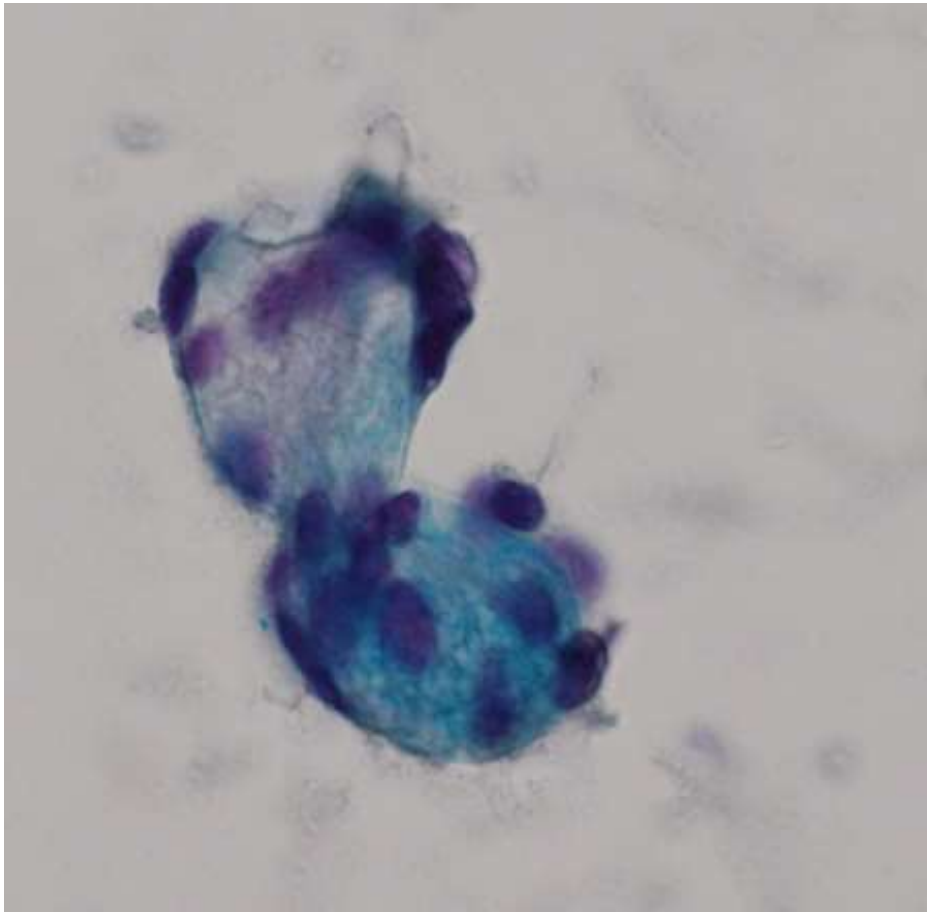

Alcianblue染色　一部弱陽性

# 細胞転写による免疫染色

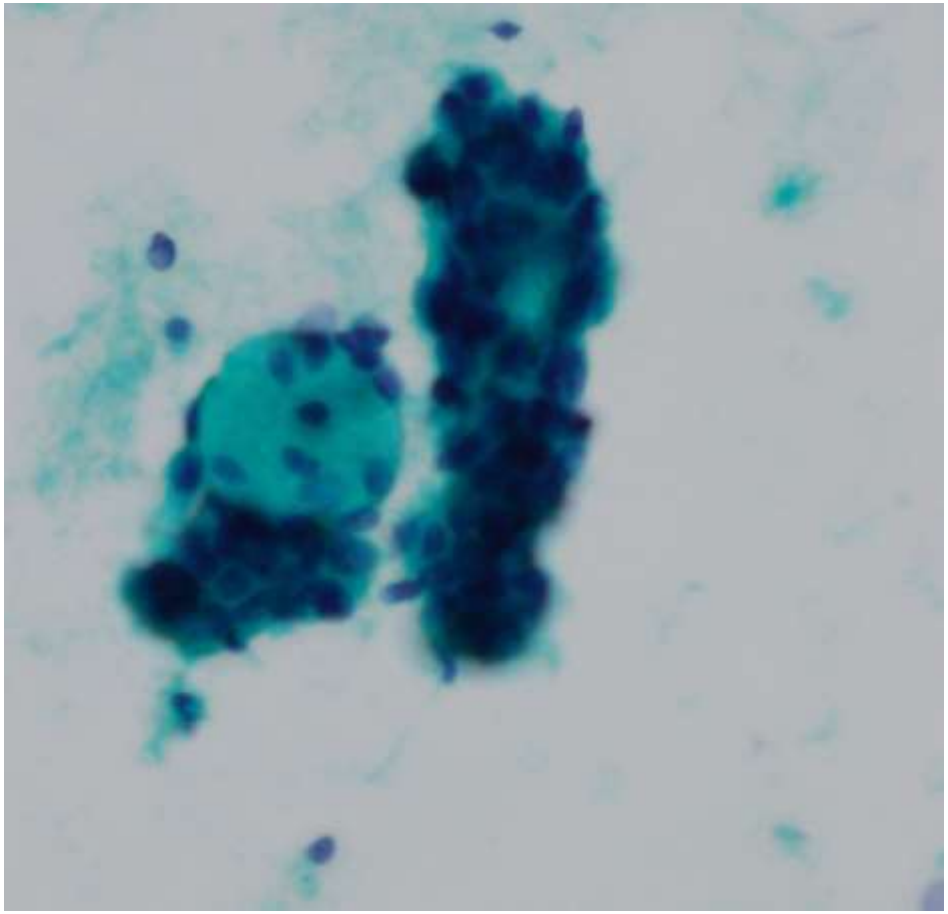

Papanicolaou染色

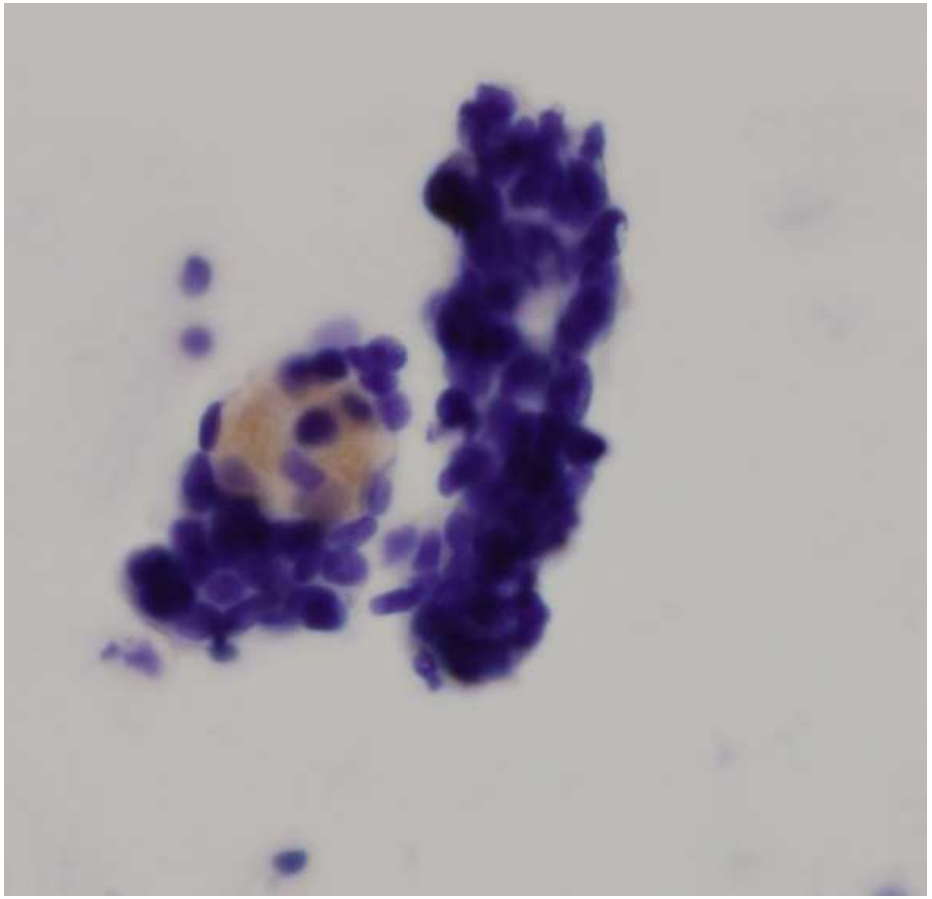

laminin　陽性

# 細胞転写による免疫染色

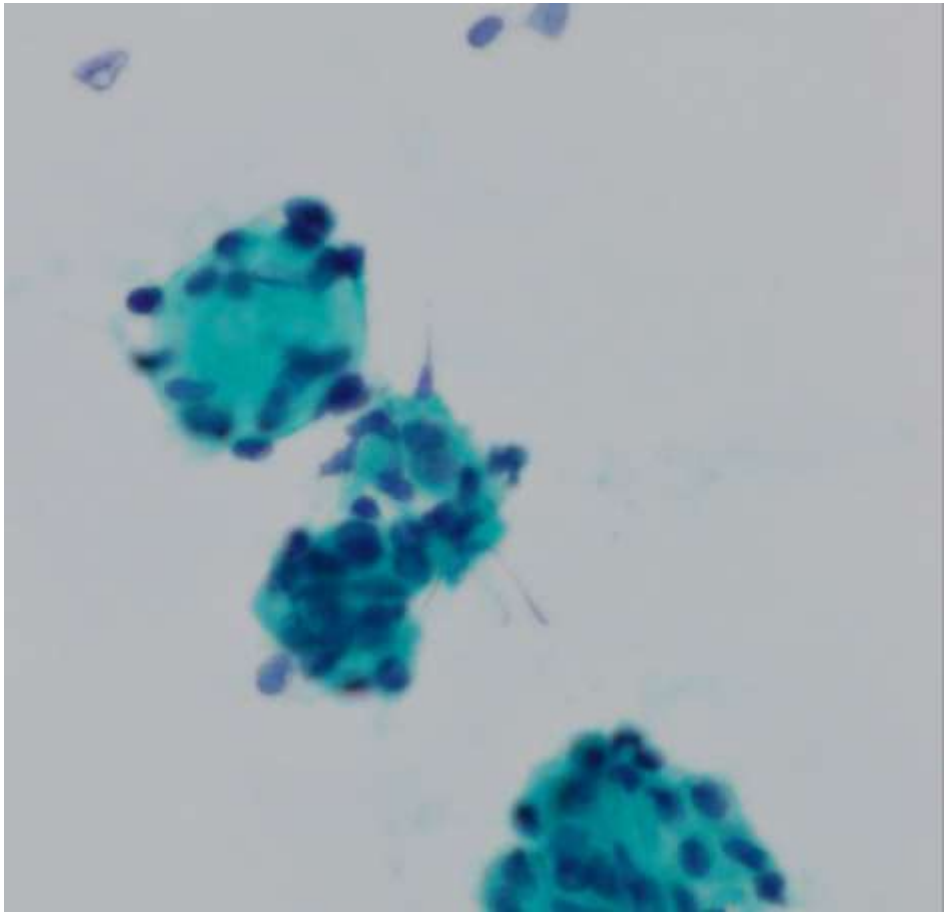

Papanicolaou染色

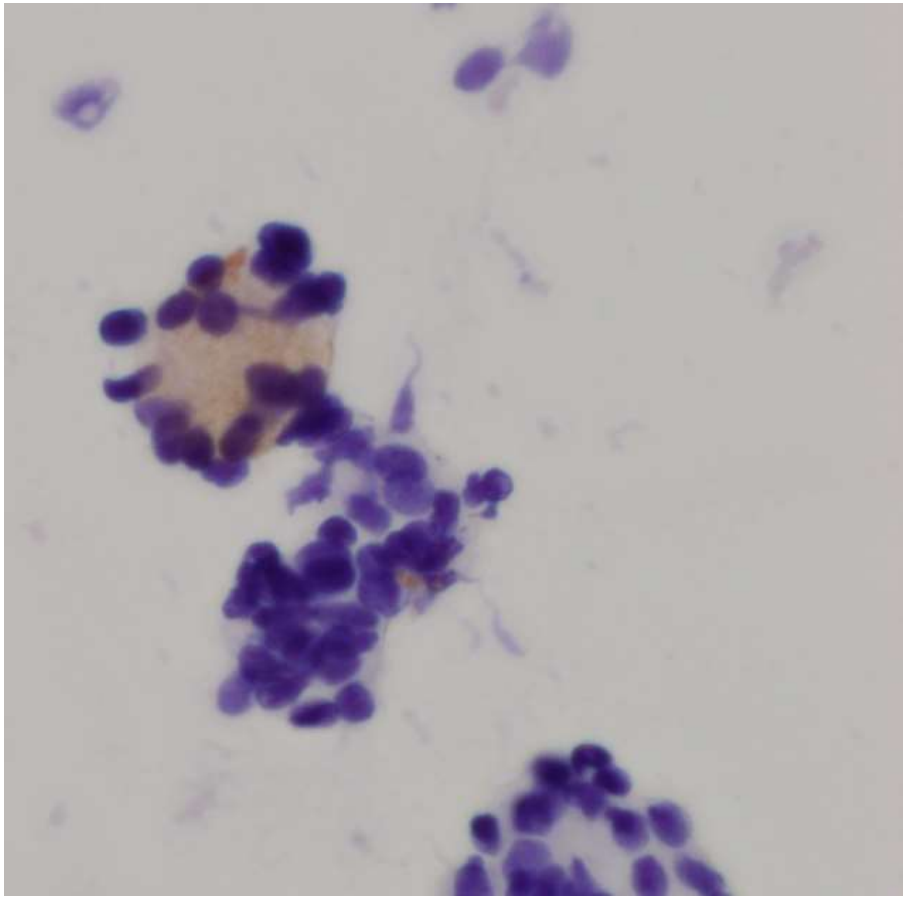

typeⅣ collagen　陽性

# 細胞転写による免疫染色

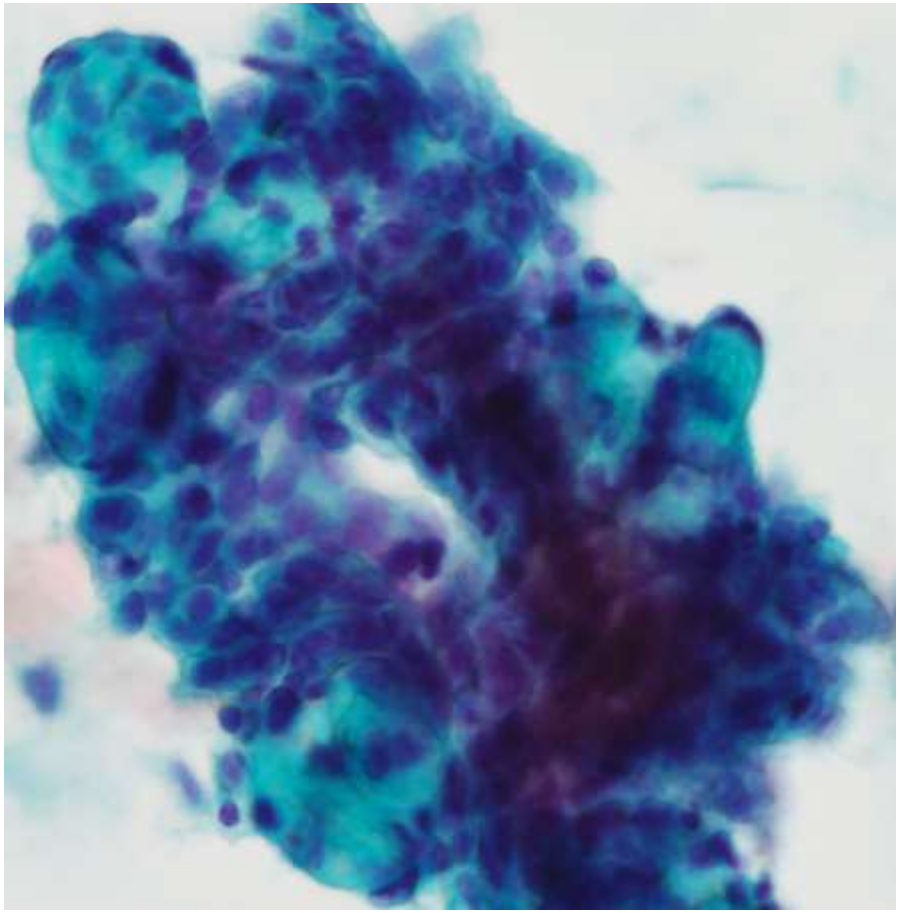

Papanicolaou染色

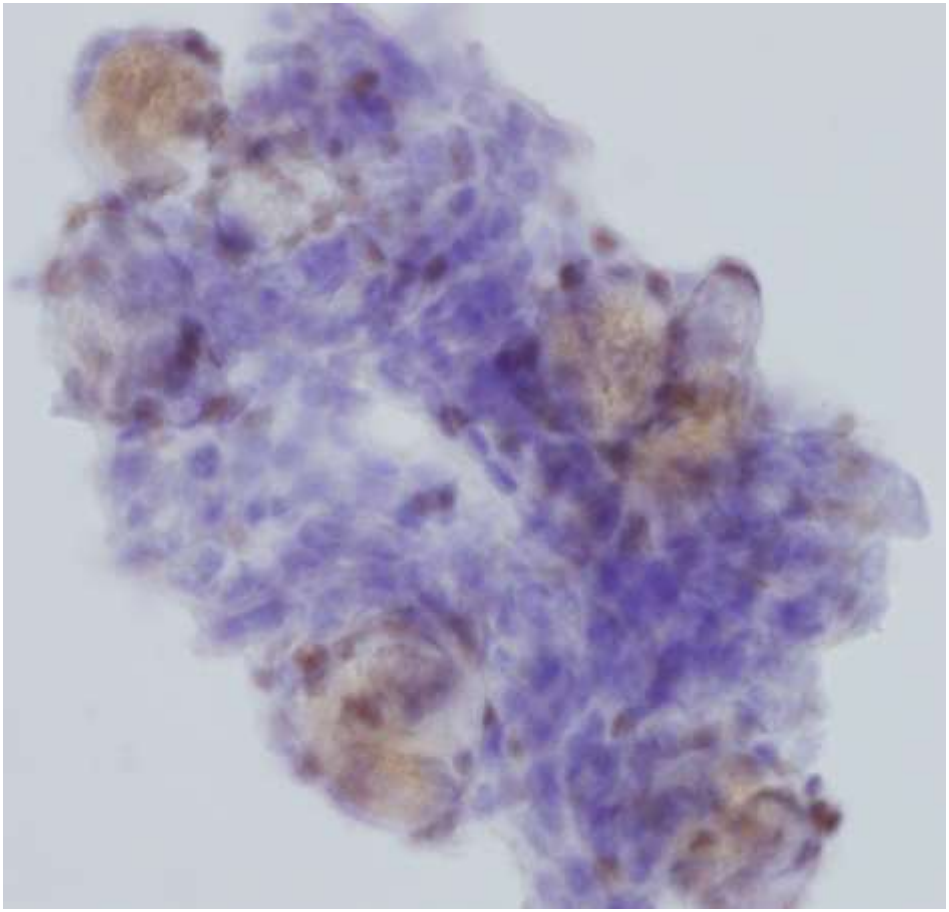

p63　陽性

# CSを構成する球体に関して

粘液球



硝子球



Pap染色で薄紫色
60～130μmとやや大きめ
酸性粘液多糖に富む間質性粘液主体
Alcianblue染色 陽性
PAS反応　陰性

Pap染色でライトグリーン好染
20～60μmと小さめ
typeⅣ collagen、lamininの糖タンパク主体
Alcianblue染色 弱陽性
PAS反応　強陽性
分化した筋上皮細胞が取り囲んでいる

文献https://doi.org/10.5795/jjscc.55.406

# Collagenous spherulosis

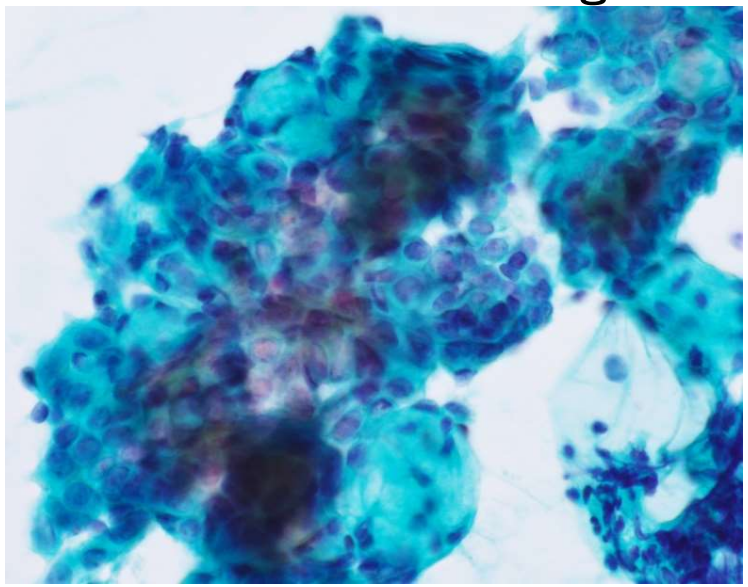

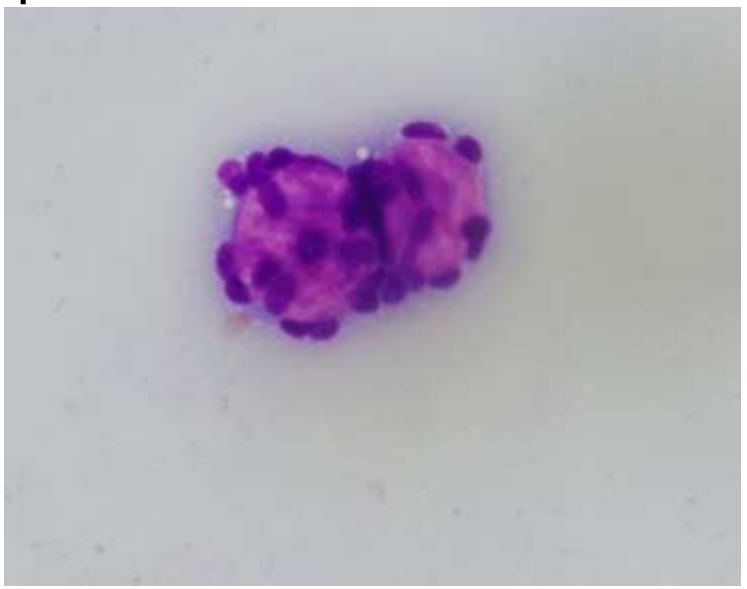

# 腺様嚢胞癌

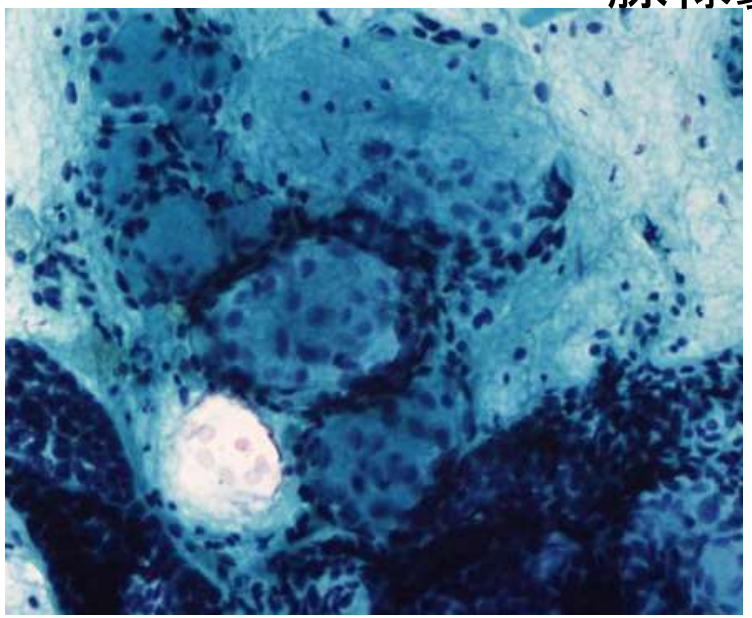

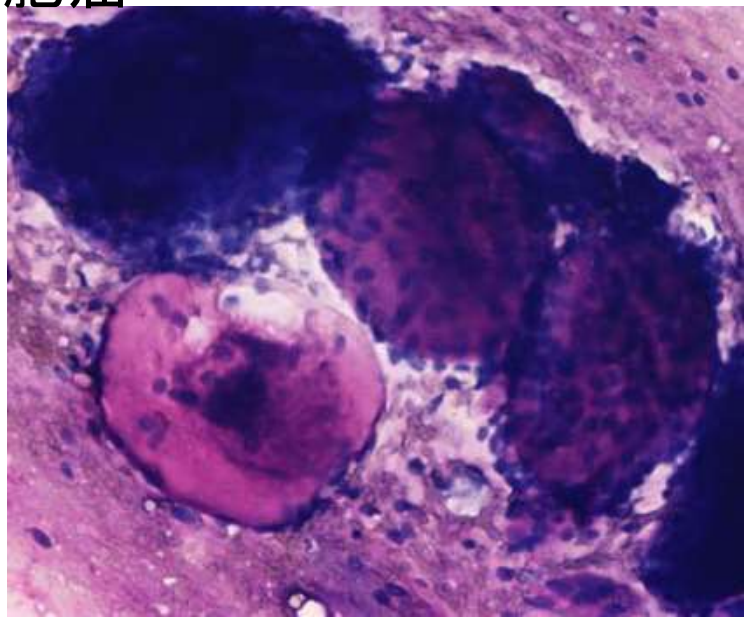

日本病理学会 平成15年度細胞診講習会引用
https://pathos223.com/byouri/syourei/syourei44.htm

# 細胞診と同部位の針生検標本

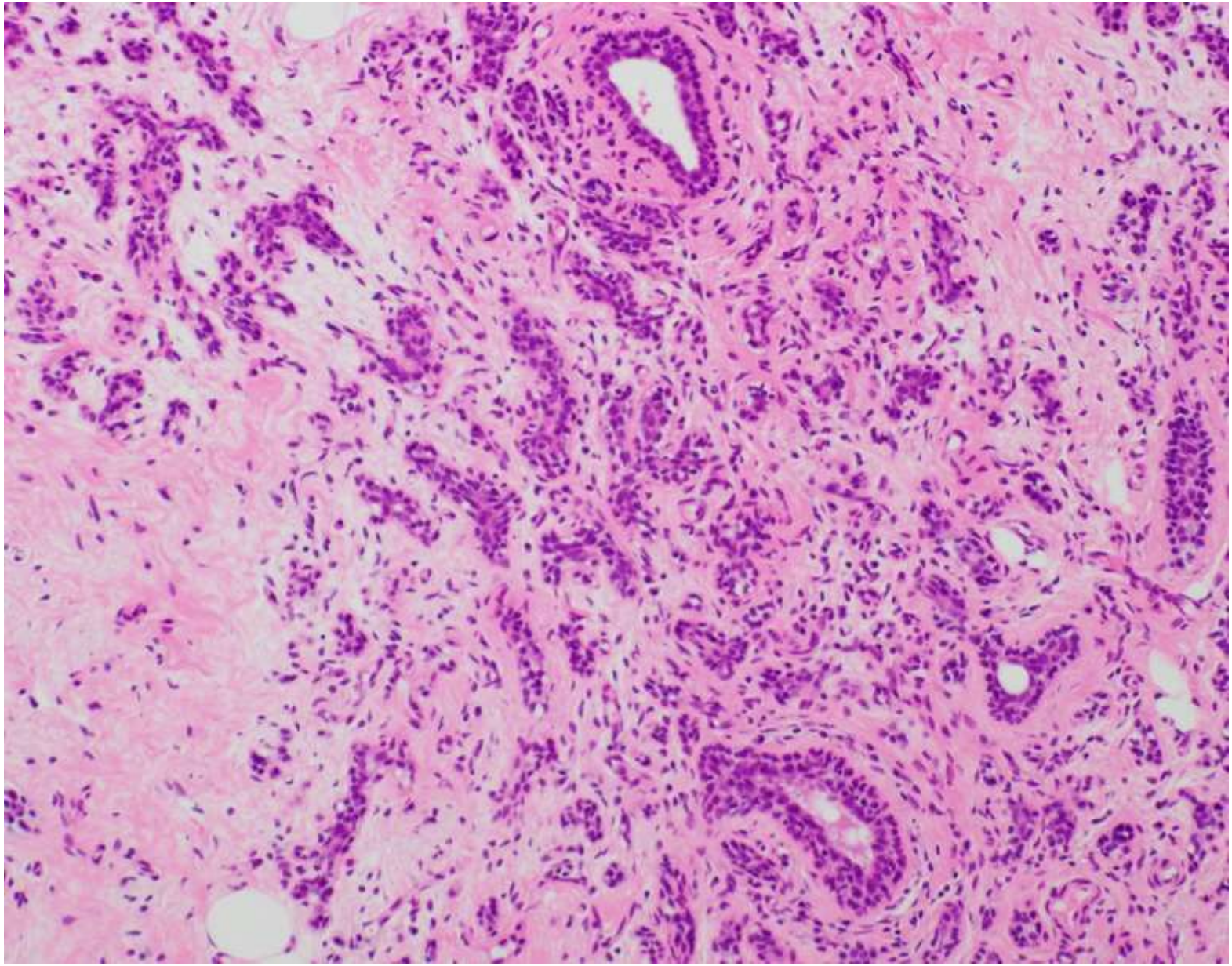

HE染色 × 20

Collagenous spherulosisのHE標本

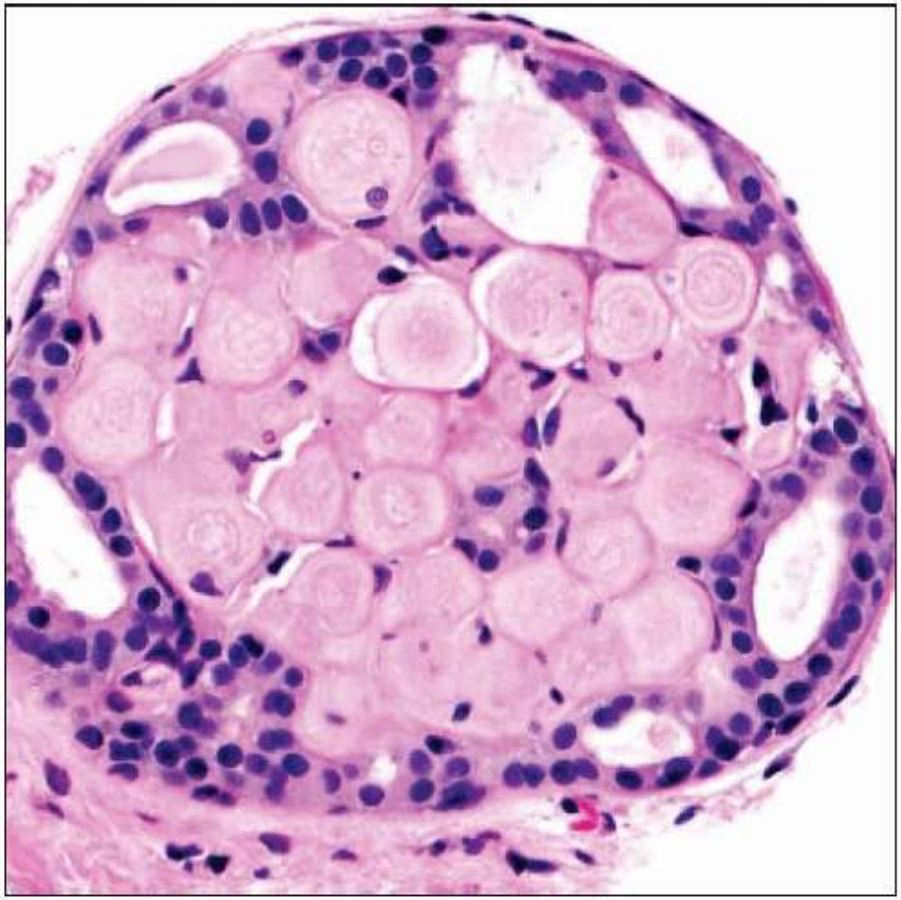

引用https://basicmedicalkey.com/collagenous-spherulosis/

腺様嚢胞癌のHE標本

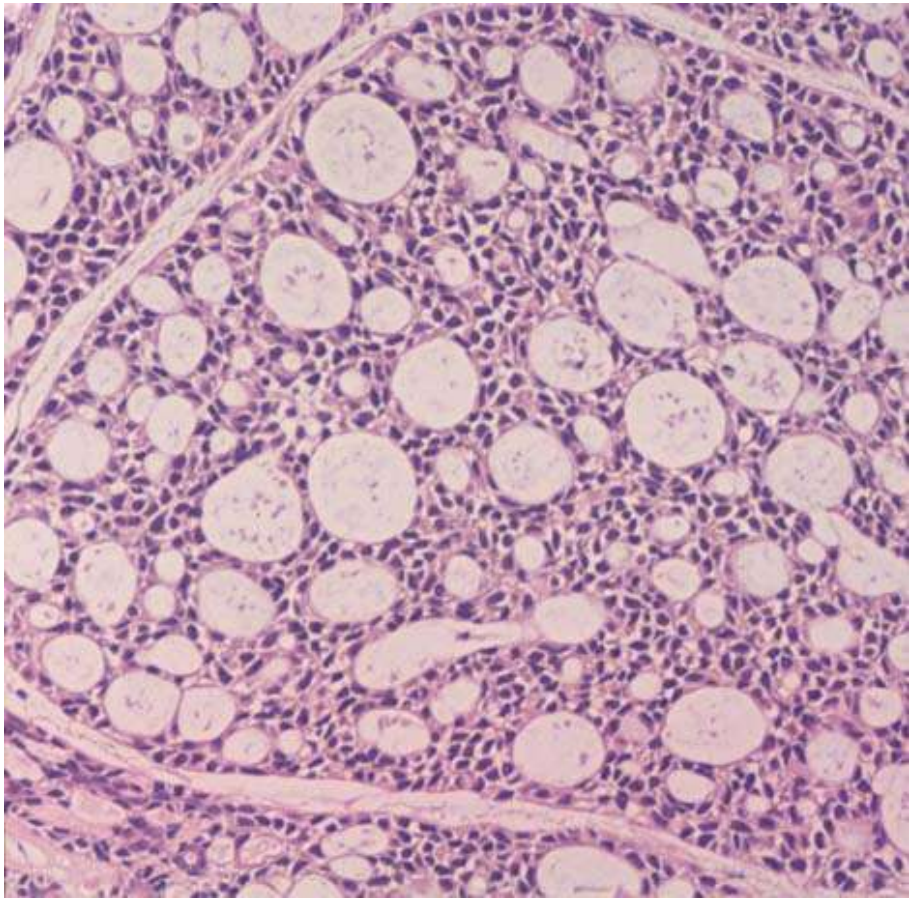

引用https://pathos223.com/byouri/syourei/syourei44.htm

# まとめ

- CSは基底膜物質由来の球体と、それを取り囲む筋上皮細胞から構成され良性疾患に出現することが多い
- 本症例はtypeⅣ collagen、laminin陽性であり、硝子球が主に出現
- 腺様嚢胞癌でもCSを伴う乳腺疾患と同様の球体が出現するため両者の鑑別が必要
- 腺様嚢胞癌では重積性を示す球状集塊で出現し、腫瘍性筋上皮細胞が均一、かつ密に増殖する点が鑑別点となる

ご静聴ありがとうございました